Lesione cavale inferiore da ferita d'arma da fuoco.

Caso clinico e revisione della letteratura

Ann. Ital. Chir., 2006; 77: 173-178

Vincenzo Formisano*, Antonio Di Muria*, Gianluca Muto*, Achille Aveta*, Francesco Piscitiello**, Domenico Giglio*

*Dipartimento di Emergenza, UOSC Chirurgia d'Urgenza; **UOSC Anestesia e Rianimazione, Ospedale "S. Giovanni Bosco", Napoli*

Inferior vena cava gunshot injury: Case report and a review of the literature

Inferior vena-cava (IVC) injuries are uncommon but mortality is high, despite the improved organization and technical skills.
The most important prognostic factors are the grade of hemorragic shock, the anatomical level of caval injury and the associated vascular lesions. Supra and retro-hepatic lacerations have the worst prognosis and their management is more difficult, as it's sometimes necessary performing complicated and high mortality related procedures, such as atrio-caval shunt and total vascular occlusion.
Still controversial is the management of retroperitoneal hematomas due to suspect caval laceration. Non-operative treatment can represent a good option in non-pulsatile hematomas, while packing can be performed in case of very poor hemodynamic condition, delaying definitive surgical treatment.
Vascular repair by primary venorrhaphy can usually be performed, sometimes a patch is to be used. Infrarenal cava ligation can be an acceptable, significant complication free option.
Caval thrombosis and pulmonary embolism represent the most important but uncommon complications.
US and CT-scan are used in non-invasive follow-up of injuried IVC but timing is still controversial.

KEY WORDS: Gunshot, Vascular injury, Vena cava.

Introduzione

Recentemente si è assistito nella nostra area urbana ad un incremento notevole delle ferite d'arma da fuoco, legato alla recrudescenza di fenomeni di criminalità organizzata, che si è tradotto in un aumento sensibile di casi trattati.
Descriviamo un caso di lacerazione della cava inferiore da ferita d'arma da fuoco ed eseguiamo un'analisi della letteratura sull'argomento.
Nella gestione di questi pazienti sono di importanza cruciale l'efficienza dell'assistenza preospedaliera e l'efficacia della terapia intensiva e del trattamento chirurgico tempestivo.
Le lesioni della vena cava inferiore sono caratterizzate da elevata mortalità per shock emorragico, in considerazione della difficoltà di ottenere il controllo vascolare in un distretto a bassa pressione ma ad alto flusso e di riparare pareti vasali di struttura delicata.
La mortalità non ha subito variazioni significative, nonostante i progressi tecnici ed organizzativi conseguiti negli ultimi decenni.

Caso clinico

Paziente di sesso maschile di anni 22 giunge in Pronto Soccorso con foro d'ingresso di proiettile d'arma da fuoco in sede paraombelicale destra, GCS 15, PA 80/60, FC 120 b/m e segni di shock emorragico non responsivo alla terapia infusiva. Dopo 25 minuti dall'accesso in Ospedale si procede a laparotomia esplorativa. All'apertura del peritoneo si apprezza imponente quantità di sangue misto a coaguli libero in cavità, che si rifornisce da un esteso ematoma retroperitoneale. L'esplorazione del retroperitoneo consente di rilevare una lacerazione della parete anteromediale della vena cava inferiore immediatamente sottorenale, AAST-OIS 3° grado, estesa in senso sagittale per circa 10 millimetri. La II e III porzione duodenale ed il rene di destra appaiono interessati dall'ematoma. Si procede a venorrafia primaria, legatura di un ramo dell'arteria ileocolica e riparazione di tre perforazioni di anse digiunali. Si esegue scopia intraoperatoria e il proiettile viene localizzato nei tessuti della

Pervenuto in Redazione Giugno 2005. Accettato per la pubblicazione Febbraio 2006.
Per corrispondenza: Dr. Vincenzo Formisano, Corso Garibaldi 249, 80055 Portici (Napoli) (e-mail: formisenzo@aliceposta.it).

parete posteriore del tronco a livello del passaggio toraco-addominale, in sede retroepatica, e lasciato in situ. Alla fine dell'intervento chirurgico le perdite ematiche complessive sono quantizzate in circa 3500 cc e sono state trasfuse 6 unità di emazie concentrate e 6 unità di plasma in circa 3 ore. L'esame TC torace e addome praticato al termine dell'intervento evidenzia: flusso cavale regolare, ispessimento dei tessuti retroperitoneali, modesta raccolta ematica perirenale posteriore e discontinuità del margine mesorenale posteriore, presenza di corpo metallico in sede retroepatica nel pilastro diaframmatico laterale, area di atelettasia parenchimale in sede polmonare basale destra (Figg. 1 e 2). Il decorso postoperatorio è regolare ed il paziente viene dimesso in XIV giornata. Il follow up ad uno e tre mesi con ecodoppler e TC è regolare.

Fig. 1: TC post-operatoria: lacerazione renale dx ed ematoma retroperitoneale residuo.

Discussione

La vena cava inferiore (VCI), raramente interessata nei traumi chiusi (0.6-1%) per la sede anatomica profonda, viene coinvolta nel 2-3% delle ferite penetranti dell'addome [1,2]. Le lacerazioni cavali rappresentano il 30-40% delle lesioni vascolari addominali [3-5].

La mortalità per queste lesioni è passata dal 100% degli anni '40-'50 al 40% circa degli anni '60-'70, fino all'attuale 30-60% per i pazienti che giungono in ospedale. L'incremento paradosso della mortalità ospedaliera nel corso degli ultimi decenni è legato soprattutto alla maggiore efficienza del servizio di emergenza medica sul territorio, che consente il tempestivo arrivo in ospedale di pazienti con lesioni anche gravissime destinati un tempo a morire sul campo. Il miglioramento dei sistemi di triage, della tecnica chirurgica e del trattamento intensivo pre e post-operatorio permette il recupero di parte di questi pazienti critici [6-8].

La sopravvivenza è direttamente influenzata dal grado di ipotensione, dal livello anatomico della lesione cavale, dalle lesioni vascolari associate. Altri fattori prognostici rilevanti sono: il meccanismo del trauma, la presenza di tamponamento spontaneo dell'ematoma retroperitoneale, il numero delle lesioni viscerali associate, la risposta emodinamica alla terapia infusiva, le unità di sangue trasfuse. La rapidità della diagnosi e del trattamento migliora significativamente la prognosi [1,5,9,10]; in particolare, la durata dell'intervento chirurgico inferiore a 2 ore si associa ad incremento della sopravvivenza [9,11].

La valutazione della pressione arteriosa (PA) riveste un ruolo predittivo importante ai fini delle sopravvivenza [7]. Cruciale è il valore di PA rilevato sul luogo del trauma; i soggetti con PA non apprezzabile in fase preospedaliera muoiono difatti costantemente, come pure quelli che manifestano ipotensione marcata durante il trasporto, all'arrivo in ospedale o nel corso dell'intervento chirurgico [8]. Il tasso di mortalità è 4 volte maggiore nei pazienti che all'arrivo in ospedale presentano una PA non rilevabile e fino a 6 volte maggiore nei pazienti con shock non responsivo alla terapia infusiva preoperatoria. Parametri quali: il volume di sangue trasfuso per mantenere l'equilibrio emodinamico, il PH e i livelli di bicarbonato, la temperatura corporea, i livelli di emoglobina rivestono un significato prognostico, in quanto diretta espressione della gravità dello shock emorragico.

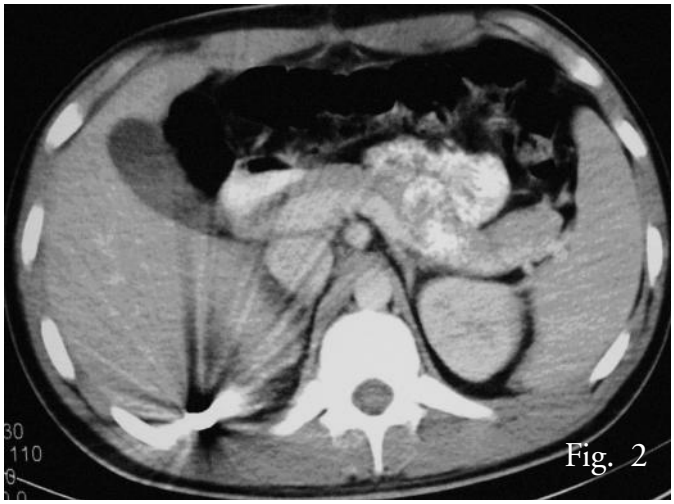

Fig. 2: TC post-operatoria: proiettile ritenuto.

La lesione cavale coinvolge in circa il 75% dei casi la VCI sottoepatica e nel restante 25% la porzione retroepatica [12]. La mortalità varia dal 100% per le lesioni della VCI sovraepatica, al 78% per quelle della VCI retroepatica, al 33% per le lesioni della VCI sottoepatica, sovra o infrarenale [6]. L'accesso alla VCI retroepatica ed il suo controllo vascolare presentano difficoltà tecniche maggiori, senza considerare la frequente associazione di lesioni del fegato o di altri organi soprattutto nei traumi chiusi.

Le lesioni associate vascolari più frequenti sono a carico di: aorta, vasi iliaci, vena porta, vene renali. Le lesioni associate viscerali più frequenti interessano nell'ordine: fegato, piccolo intestino, colon, milza, pancreas, rene, stomaco e duodeno. Sono descritti rari casi di fistole acute duodeno-cavali con imponente ematemesi [13]. I traumi associati del fegato, della vena porta e della milza sono quelli che incrementano più significativamente la mortalità, che raggiunge il 100% nelle lesioni concomitanti cardiache, diaframmatiche e nelle rare fistole aorto-cavali [7,14]. Nei traumi chiusi le fratture pelviche aggravano notevolmente la prognosi, in quanto si accompagnano a shock emorragico più severo [10].

Relativamente al meccanismo di azione, bisogna distinguere fra traumi chiusi e traumi aperti. I primi sono responsabili esclusivamente di lesioni della VCI retroepatica o intrapericardica, con due possibili meccanismi di azione: violenta ed improvvisa decelerazione, che può provocare avulsione delle vene sovraepatiche o della giunzione atriocavale; lacerazione diretta con frattura epatica centroparenchimale estesa alla superficie anteriore della VCI o alle vene sovraepatiche. I traumi addominali penetranti possono essere responsabili, invece, di lesioni della VCI sia sovra che sotto-epatica. Le ferite da arma da fuoco hanno una maggior probabilità di provocare lesioni cavali rispetto alle ferite d'arma bianca e sono più destruenti, a causa dell'elevata energia cinetica dei proiettili. Le ferite da arma bianca producono lesioni lineari del vaso, che spesso si tamponano spontaneamente, mentre i proiettili provocano lesioni più estese con perdita di sostanza della parete vasale, fino alla sezione completa della vena [1].

In circa la metà dei casi operati, si constata la presenza di un ematoma retroperitoneale stabile, senza segni di sanguinamento in atto. Si tratta in genere di ferite inferte da proiettili a bassa velocità o di ferite da punta, che hanno provocato piccole soluzioni di continuo con emorragia tamponata da parte del retroperitoneo. In questi casi è giustificato non esplorare il retroperitoneo, in considerazione del fatto che la ripresa del sanguinamento si verifica raramente, mentre l'apertura dell'ematoma retroperitoneale può determinare, nel 10-40% dei casi, una ripresa del sanguinamento anche fatale. D'altra parte, questo atteggiamento conservativo non consente di valutare eventuali lesioni associate di visceri e vasi retroperitoneali, che richiedono un trattamento [1, 8].

L'esplorazione dell'ematoma retroperitoneale va condotta se è espansivo e se le condizioni emodinamiche del paziente consentono di affrontare la riparazione della lesione.

Invece, in presenza di lesioni complesse e di shock severo con ipotermia, acidosi e coagulopatia, è preferibile eseguire un packing retroperitoneale e dilazionare il trattamento definitivo [15].

La maggior parte delle lesioni cavali sottoepatiche può essere controllata inizialmente mediante compressione manuale, in attesa di realizzare la preparazione del vaso al di sopra e al di sotto della lesione e quindi il suo clampaggio parziale; in questa fase bisogna porre attenzione a non ledere le vene lombari. Un metodo alternativo di controllo vascolare consiste nell'introdurre un catetere di Foley o di Fogarty nel lume vasale, manovra che richiede una minima dissezione.

Il trattamento degli ematomi da presumibile lesione della vena cava retroepatica presenta maggiori difficoltà di ordine tecnico.

L'esposizione ed il controllo di queste lesioni richiedono un'ampia mobilizzazione del fegato, che può determinare un'emorragia incontrollabile a seguito della decompressione chirurgica. Pertanto, in presenza di un ematoma retroepatico non espansivo, può rappresentare una valida opzione il controllo vascolare attraverso packing con garze od omentale, senza procedere alla mobilizzazione del fegato ed all'esposizione della lesione [13,16-19].

Relativamente ai metodi di riparazione delle lesioni cavali, si può affermare che la tecnica utilizzata non influenza la prognosi dei pazienti che sopravvivono allo shock emorragico e che le complicanze del trattamento sia chirurgico che non operativo sono rare [2,8,20].

La venorrafia laterale costituisce la tecnica più usata nella riparazione delle lesioni cavali. Essa produce inevitabilmente una stenosi del lume cavale, che risulta ben tollerata anche se di grado superiore al 75% [8]. In caso di riduzione di calibro maggiore, se le condizioni emodinamiche del paziente lo consentono, si può eseguire un'angioplastica con patch autologo o di PTFE, anche se mancano evidenze che i risultati a lungo termine di queste tecniche ricostruttive, peraltro poco praticate, siano migliori della venorrafia con stenosi significativa od anche della legatura della cava inferiore sottorenale.

In caso di severa lesione della cava sottorenale e di instabilità emodinamica, rappresenta un'opzione accettabile anche la legatura del segmento cavale interessato e delle vene lombari tributarie [1,8,21]; essa non appare correlata a significativa incidenza di embolia polmonare, edemi, ulcerazioni e necrosi ischemica degli arti inferiori [3,8,12,15].

La legatura della VCI soprarenale si associa invece ad elevatissima mortalità e non rappresenta un'opzione praticabile [22].

Per ottenere il controllo vascolare nelle gravi lesioni della VCI retro e sovra epatica sono state proposte varie procedure, tutte gravate da mortalità e morbilità molto elevate: shunt atrio-cavale, esclusione vascolare totale con triplice clampaggio, by pass veno-venoso [1,11 23].

La trombosi cavale e l'embolia polmonare rappresentano le complicanze più rilevanti, con un'incidenza, dopo venorrafia primaria, rispettivamente del 7-10% e del 2-7%, senza correlazione diretta con il grado della stenosi cavale [1,3,8,11,12].

L'ecocolordoppler e l'angio-TC sono le metodiche non invasive utilizzate nel follow-up dei pazienti sottoposti a venorrafia, per valutare l'eventuale presenza di trombosi cavale e la sua evoluzione, oltre che per seguire nel tem-

po le lesioni associate. L'ecocolordoppler rappresenta l'esame di scelta, per l'assenza di radiazioni, la facilità di esecuzione ed i costi ridotti e va eseguito prima della dimissione. Il timing del follow-up dopo riparazione di lesione cavale non è ben definito ed è variabile da uno a tre mesi in assenza di complicanze; esso consente, infine, di selezionare i pazienti candidati a trattamento anticoagulante e/o a posizionamento di filtro cavale [15,24,25].

Conclusioni

Il caso clinico descritto riflette problematiche che si riscontrano all'analisi della letteratura.
In particolare, la rapidità di esecuzione del trattamento chirurgico appare un fattore prognosticamente rilevante.
L'apertura dell'ematoma retroperitoneale, con la relativa decompressione, è stata necessaria, in considerazione del sanguinamento attivo proveniente dal foro d'ingresso del proiettile in retroperitoneo. D'altra parte, la relativa stabilità emodinamica del paziente, ottenuta con una cospicua infusione di emazie e plasma, ha consentito di affrontare in sicurezza il riconoscimento e quindi la riparazione della lesione.
La venorrafia laterale ha comportato una stenosi cavale di circa il 30% del lume, che non si è dimostrata significativa clinicamente ed al follow up.
La presenza dell'ematoma rende difficoltoso il riconoscimento di eventuali lesioni retroperitoneali associate.
In accordo con la letteratura, le lesioni viscerali associate non hanno comportato un peggioramento della prognosi.
È sembrato utile, infine, eseguire in sede intraoperatoria una scopia, per localizzare il proiettile ritenuto.

Riassunto

Le lacerazioni della VCI si verificano raramente ma sono gravate da elevata mortalità, nonostante i progressi di carattere organizzativo e tecnico.
I fattori prognostici più rilevanti sono rappresentati dalla gravità dello shock emorragico, dal livello anatomico della lacerazione cavale e dalle lesioni vascolari associate.
Le ferite della VCI retro e sovraepatica presentano prognosi peggiore e maggiori difficoltà di ordine tecnico, richiedendo talora il ricorso a procedure estremamente complesse, gravate da altissima mortalità, come lo shunt atrio-cavale ed il controllo vascolare totale.
Il trattamento degli ematomi retroperitoneali da sospetta lesione cavale non è codificato ma prevede comunque un'opzione non operativa in caso di ematoma non espansivo e la possibilità di dilazionare il trattamento chirurgico definitivo, eseguendo un packing, in caso di marcata instabilità emodinamica.
La ricostruzione vascolare viene eseguita con venorrafia laterale o raramente con patch. La legatura della VCI sottorenale rappresenta una opzione tecnica possibile, non correlata a complicanze rilevanti.
La trombosi cavale e l'embolia polmonare costituiscono le complicanze più significative, anche se rare in termini assoluti.
L'ecocolordoppler e l'angio-TC consentono il follow-up non invasivo, il cui timing non è ancora codificato.

Bibliografia

1) Buckman RF, Pathak AS, Badellino M, Bradley KM: *Injuries of the inferior vena cava.* Surg Clin North Am, 2001; 81:1431-447.

2) Wiencek RG, Wilson RF : *Abdominal venous injuries*. J Trauma, 1986; 26:771-78.

3) Ombrellaro MP, Freeman MB, Stevens SL, Diamond DL, Goldman MH: *Predictors of survival after inferior vena cava injuries*. Am Surg, 1997; 63:178-83.

4) Jackson MR, Olson DW, Beckett WC jr: *Abdominal vascular trauma: a review of 106 injuries.* Am Surg, 1992; 58:622-26.

5) Leppaniemi AK, Savolainen HO, Salo JA: *Traumatic inferior vena cava injuries*. Scand J Torac Cardiovasc Surg, 1994; 28:103-108.

6) Rosengart MR, Smith DR, Melton SM, May AK, Rue III LV: *Prognostic factors in patients with inferior vena cava injuries*. Am Surg, 1999; 9:849-56.

7) Hansen CJ, Bernadas C, West MA, Ney AL, Muehlstedt S, Cohen M, Rodriguez JL: *Abdominal vena caval injuries: outcomes remain dismal.* Surgery, 2000; 128: 572-77.

8) Burch JM, Feliciano DV, Mattox KL, Edelman M: *Injuries of the inferior vena cava.* Am J Surg, 1998; 156:548-52.

9) Clarke DL, Madiba TE, Muckart DJJ: *Inferior vena cava injury in the firearm era.* SAJS, 1999; 97:107-109.

10) Khoury G, Sfeir R, Khalifeh M, Khoury SJ, Nabout J: *Penetrating trauma to the abdominal vessels*. Cardiovasc Surg, 1996: 4(3):405-7.

11) Carr JA, Kralovich KA, Patton JH, Horst HM: *Primary venorrhaphy for traumatic inferior vena cava injuries.* Am Surg, 2001; 67:207-14.

12) Degiannis E, Velmahos GC, Levy RD, Souter I, Benn CA, Saadia R: *Penetrating injuries of the abdominal inferior vena cava*. Ann R Coll Surg Engl, 1996; 78:485-49.

13) Linker RW, Crawford FA jr, Rittenbury MS: *Traumatic aorto-cava fistula*. J Trauma, 1982; 22: 81-85.

14) Waqar AJ, Samad A, Riaz A: *Mortality and morbidity of abdominal inferior vena-caval injuries.* JCPSP, 2004; 14:622-25.

15) Klein SR, Baumgartner FJ, Bongard FS: *Contemporary management strategy for major inferior vena caval injuries.* J Trauma,1994; 37:35-42.

16) Beal SL: *Fatal hepatic haemorrhage: An unresolved problem in the management of complex liver injuries*. J Trauma, 1990: 30:163-69.

17) Carmona RH, Peck DZ, Lim RC jr: *The role of packing and planned re-operation in severe hepatic trauma.* J Trauma, 1984; 24:779-84.

18) Cue JL, Cryer HG, Miller FB: *Packing and planned re-exploration for hepatic and retroperitoneal hemorrage: critical refinements of a useful technique.* J Trauma, 1990; 30:1007-13.

19) Fabian TC, Croce MA, Stanford GG: *Factors affecting morbi-*

dity following hepatic trauma: A prospective analysis of 482 injuries. Ann Surg, 1991; 21:540-48.

20) Graham JM, Mattox KL, Beall AC jr: *Traumatic injuries of the inferior vena cava.* Arch Surg, 1978; 113:413-18.

21) Moore FA, Moore EE, Seagraves A: *Non-resectional management of major hepatic trauma: an evolving concept*. Am J Surg, 1985; 50:725-79.

22) Coimbra R, Prado PA, Araujo LB: *Factors related to mortality in inferior vena cava injuries: a five-years experience*. Int Surg, 1994; 79:138-41.

23) Coimbra R, Santos PEL, Caffaro RA, Rasslan S, Rahal F: *Traumatismo de veja cava inferior: analise de 36 casos*. Rev Ass Med Brasil, 1993; 39:229-33.

24) Porter JM, Ivatury RR, Islam SZ, Vinzons A, Stahl WM: *Inferior vena cava injuries: non invasive follow up of venorrhaphy.* J Trauma, 1997; 42(5):13-18.

25) Rozycki GS, Kraut EJ: *Isolated blunt rupture of the inferior vena cava: the role of ultrasound and computed tomography in occult injury*. J Trauma, 1995; 38:405-6.